36.7

ÜBER ZWEI FÄLLE

VON

# ALVEOLÄREM SARCOM

# DES OBERKIEFERS.

---

INAUGURAL-DISSERTATION

ZUR

ERLANGUNG DER DOCTORWÜRDE

IN DER

CHIRURGIE, MEDICIN UND GEBURTSHÜLFE.

**DER HOHEN MEDICINISCHEN FACULTÄT**

**DER UNIVERSITÄT GÖTTINGEN**

EINGEREICHT VON

**MARTIN BERLEIN**

AUS ROTENBURG A. F.

---

GÖTTINGEN, 1876.

DRUCK DER DIETERICHSCHEN UNIVERSITÄTS-BUCHDRUCKEREI

(W. FR. KAESTNER.)

Meinem hochverehrten Lehrer, Herrn Professor Dr. König, sage ich hiermit meinen verbindlichsten Dank für die Freundlichkeit, mit der er mich bei Ausarbeitung dieser Dissertation unterstützte.

D. V.

## Ueber zwei Fälle von alveolärem Sarcom des Oberkiefers.

(Mit 2 Tafeln.)

Die Geschwülste des Oberkiefers kann man in solche unterscheiden, die vom Periost dieses Knochens, vom Knochen selbst, oder von der Oberkieferhöhle ihren Ausgang genommen haben. Diese scheinbar einfache Unterscheidung ist jedoch nicht immer so leicht zu machen, da häufig eine Geschwulst, die vom Periost oder vom Knochen entstand, erst später in die Kieferhöhle wächst, und nun von hier aus die Wände derselben zerstörend, sich nach allen Seiten ausbreiten kann, und so eine Geschwulst der Oberkieferhöhle vortäuscht.

Die vom Antr. Highmori selbst nun entstehenden Neubildungen können von der verschiedensten Art sein, namentlich sind hier beschrieben worden: Fibrome, Myxome, Sarcome, Osteome, Enchondrome und Carcinome, sowie Mischformen aus diesen Geschwülsten.

Die häufigsten unter allen diesen sind die Sarcome, die sich in Bezug auf ihre Gut- resp. Bösartigkeit in die mehr harten zellenarmen und die weicheren zellenreichen unterscheiden lassen.

Zwei in der hiesigen chirurgischen Klinik beobachtete Fälle von Sarcom des Oberkiefers, die ein in vieler Beziehung interessantes Verhalten darboten, wurden mir in freundlichster Weise von Herrn Professor König zur Verfügung gestellt, und erlaube ich mir sie im Folgenden zu beschreiben.

Der 58jährige Arbeiter Christ. Becker aus Ostermovende litt seit dem Jahre 1873 an Undurchgängigkeit der Nase und wurde deshalb schon im Hamburger Allgemeinen Krankenhause behandelt, wo man ihm nach seiner Angabe Polypen aus der Nase entfernte. Nach kurzer Zeit entwickelten sich aber dieselben Beschwerden wieder, und es kam noch dazu eine Geschwulst im Munde, auch wurde das linke Auge vorgetrieben; doch weiss der überhaupt wenig mittheilsame Patient hierüber nichts Näheres anzugeben. Ins Krankenhaus aufgenommen wurde er am 11. December 1875.

Patient ist ein kleiner, etwas magerer und anämisch aussehender Mann, apathisch und sehr zum Schlafen geneigt, doch ist das letztere seiner Aussage nach immer seine Beschäftigung in den Mussestunden gewesen.

Patient hinkt etwas, indem er das rechte Bein nachzieht, doch will er diesen Zustand schon häufiger und zwar vorübergehend gehabt haben, auch ergiebt die Untersuchung der Hüfte und des Schenkels keinen objectiven Anhalt, so dass eine neuralgia ischiadica angenommen wurde.

Der linke Bulbus ist stark vorgetrieben, die Lider ektropionirt, die Conjunctiva des unteren Lids hart infiltrirt anzufühlen. Die Beweglichkeit des Bulbus ist auf ein Minimum reducirt; die Sehschärfe ist ziemlich gut erhalten, ophthalmoskopisch lässt sich eine Stauungspapille nachweisen.

Geschwulstmassen füllen die ganze linke Nasenhälfte aus, eben solche sind vom Gaumen aus links in die Mundhöhle hineingewachsen und finden sich gleichfalls am Alveolarfortsatz, der zahnlos ist. Es ist Anaesthesie im Gebiete des infraorbitalis vorhanden.

Am 16. December 75 wurde von Herrn Professor König die Oberkieferresektion vorgenommen. Nachdem

unter Chloroformnarkose die Tracheotomie gemacht worden war, wurde eine Trendelenburg'sche Tamponcanule eingelegt, und durch diese dann die Narkose fortgesetzt, nachdem man sich von dem sicheren Schluss der Canule überzeugt hatte.

Es wurde zuerst der Bulbus sammt den afficirten Lidrändern entfernt. Darauf Schnitt vom inneren Augenwinkel um die Nase und Nasenflügel bis zur Mitte der Lippe; der Lappen wird nach oben aussen präparirt. Nachdem der Oberkiefer dann mit der Stichsäge von seinen Verbindungen getrennt war, wird er mit der Schleimhaut des Gaumens bis zur Mittellinie entfernt, wobei seine Geschwulstmassen stückweise unter dem Finger zerbrechen. Die Orbita wird ausgeräumt, das knöcherne septum narium zeigt sich theilweise zerstört, man sieht in Folge dessen die Muscheln der andern Seite zu Tage liegen. Bei der Entfernung der Geschwulstmassen der horizontalen Platte des Siebbeins zu sieht man deutlich dem Gehirn angehörende Pulsation.

Die Blutung wird gestillt, es werden Nähte angelegt. Die Orbita wird durch Zusammennähen des oberen und unteren Lidrandes überbrückt, die äussere Ecke wird offen gelassen. Da am Nachmittag eine schwere Nachblutung auftrat, so wird das ganze Loch vom Munde aus mit Penghawar Djambi ausgestopft, die Canule bleibt liegen. Die Operation war einmal dadurch gestört worden, dass die Tampocanule platzte, konnte jedoch nach Einlegen einer neuen fortgesetzt werden, dagegen konnten die Geschwulstmassen nach hinten und oben hin nicht vollständig entfernt werden, da die Gefahr der Verletzung des Gehirns vorlag.

Am 17. December, dem Tage nach der Operation zeigte sich, dass die Canule nicht mehr vollkommen dicht schloss, sie wurde deshalb herausgenommen und

eine neue eingeführt. Beim Herausnehmen der alten floss graubraune Jauche mit ab.

Am folgenden Morgen hatte die Wunde ein schlechtes Aussehen und das Secret war entschieden faulig. Von dem Penghawar Dj. ward dann der grösste Theil entfernt. Abends erfolgte eine beträchtliche Temperatursteigerung und Athemfrequenz. Pengh. Dj. ward dann vollkommen entfernt.

Am 19. erfolgte Morgens 8 Uhr der exitus letalis. Das Sectionsergebniss war im Wesentlichen folgendes:

Die Lungen berühren sich in der Medianlinie. Rechts oben alte Adhäsionen; in der Höhle des Pericardiums trübes Serum. Im unteren Lappen der linkeu Lunge mehrere flach ausgebreitete weissliche Knoten. Im oberen Lappen starkes Oedem; im unteren Lappen der rechten Lunge ebenfalls mehrere metastatische Knötchen.

Das Blut des sinus sagittalis geronnen, mit zähen Congulis darin.. Das Schädeldach ist sehr dünn; die Pacchionischen Granulationen stark entwickelt. Auf der Gehirnbasis viel klare Flüssigkeit. Linkerseits neben der crista galli die dura mater injicirt und mit kleinen Auftreibungen überlagert. Am bulbus olfaetorius sinister kleine gelbliche Trübung der Oberfläche resp. der pia mater, in der Umgebung zeigt sich das Grosshirn ödematös, blutarm. Im linken plexus choroideus lateralis zahlreiche Cysten ähnliche Hervorragungen.

Unmittelbar an dem proc. coronoideus des Unterkiefers finden sich noch Geschwulstmassen. In der Gegend der linken Thränendrüse eine eiterige Auflagerung zwischen Orbita und Periost. In den venae jugulares beiderseits lockere Gerinnsel.

Die linke Tonsille, die stark vergrössert ist, zeigt Geschwulstmassen. Nach einem von dem musculus ster-

nohyoideus und sternothyreoideus ist eine beträchtliche eiterige Infiltration, welche zwischen der Schilddrüse und den Muskeln sich befindet. In der Umgebung der durch 4 Luftröhrenringe gehenden Tracheotomiewunde finden sich eiterige Auflagerungen.

In der linken Niere kleine weissliche rundliche Knoten und ein fester Fibromknoten, ferner in der Pyramide eine erbsengrosse mit klarer Flüssigkeit gefüllte Cyste. In der linken und der rechten Nebenniere sind ebenfalls weissliche metastatische Knötchen.

In der vena anonyma iliaca dextra zeigte sich ein sehr weiches Gerinnsel. Auf dem rechten Iliopsoas bemerkt man ein flach ausgebreitetes Extravasat. Inguinaldrüsen schwarz pigmentirt. Vena cruralis leer.

Gerade an der Grenze zwischen Kopf und Hals des Oberschenkels findet sich eine wahrscheinlich noch post mortem eingetretene, schräg von oben, aussen nach innen, unten verlaufende Fractur mit zackigen Rändern. An der Fracturstelle finden sich zahlreiche kleine weisslich aussehende Metastasen, ebenso finden sich auch noch mehrere im abgebrochenen Oberschenkelkopf. Am resecirten Oberkiefer selbst nun zeigte sich eine vom Antr. High. mori ausgehende sehr weiche grau-weissliche Geschwulst, die den Oberkiefer an den verschiedensten Stellen durchsetzt hatte und mit kleinen Höckerchen theilweise über denselben hervorragte, zwischen welchen sich einzelne Knochenspicula finden. Die Geschwulst geht auf die umgebenden Knochen nach der Nasen- und Augenhöhle hin und auf einen Theil des os zygomaticum über.

Am später macerirten Schädel zeigten sich an der Schädelbasis und zwar an der pars basilaris ossis occissitis, ferner auch an den Orbital und Temporalflügeln des Wespenbeins und an der pars orbitalis des Stirnbeins,

sowie an der horizontalen Platte des Siebbeins starke Verdünnungen und zahlreiche Durchbrüche. (s. Taf. I.)

Nachdem der äusserst weiche Tumor und die verschiedenen Metastasen in Alkohol gehärtet waren, wurden Schnitte durch dieselben gemacht, die in Haematoxylin gefärbt und zur Untersuchung in Glycerin eingelegt wurden. Dabei ergab sich Folgendes:

Es besteht die Geschwulst zum grössten Theil aus rundlichen und polygonalen Zellen von einer Grösse etwa wie mittelgrosse Plattenepithelien mit Kern und Kernkörperchen. Die Zellen liegen zu mehreren zusammen in einem Stroma von exquisit alveolärem Bau. Von diesem Stroma aus, das von verschiedener aber stets nur mässiger Mächtigkeit ist, geht ein feines Reticulum in der Art, dass eine jede Zelle von feinen Bindegewebsfibrillen rings umgeben ist. Diese befinden sich in innigem Zusammenhang mit den einzelnen Zellen, so dass es den Anschein hat, als ob sie von ihnen selbst ausgingen. An geschrumpften Präparaten lockert sich dieser Zusammenhang etwas. Andererseits ist auch in manchen Alveolen dieses feine Netzwerk nur mit Mühe, manchmal nur in Andeutungen nachzuweisen, so dass die Alveole dann einer Krebsalveole sehr ähnlich sieht. (s. Taf. II. Fig. I.)

In dem die Alveole umgebenden Bindegewebe sieht man ziemlich spärlich auftretende Gefässe. Nicht an allen Stellen findet aber der alveoläre Typus sich so scharf ausgeprägt, sondern das Intercellulargewebe hat an manchen Stellen einen Längsverlauf und finden sich zwischen ihm auch Zellen von etwas geringerer Grösse, als die oben beschriebenen. Noch andere Stellen sieht man an denen das Gewebe mehr dem von Billroth beschriebenen Sarcom mit granulationsähnlicher Structur gleicht.

Interessant war noch ein Bild, das man von einem Präparat gewann, welches von dem in die Nasenhöhle gewachsenen Theil der Geschwulst herrührte. Hier zeigte sich nämlich, dass bei sonst intacter Schleimhaut das Schleimdrüsenepithel zapfenartig an einer Stelle in die Geschwulst gewachsen war, ohne dass sich weitere ähnliche Proliferationen des Epithels an andern Stellen wiederfanden. Die Metastasen zeigten im Wesentlichen ganz denselben mikroskopischen Bau. Die metastatischen Knoten in der Pleura waren nicht direkt auf die Lungen übergegangen, vielmehr waren sie scharf von derselben getrennt, nur zeigten sich hier entzündliche Reactionen im Lungengewebe. An andern Stellen der Lunge dagegen finden sich ebenfalls den übrigen analoge metastatische Neubildungen.

Diejenigen Verhältnisse, die nach Virchow [1]) eine nur scheinbar alveoläre Structur bedingen können, konnten hier vollkommen ausgeschlossen werden. Hierher gehört:

1. dass ein Anschein von alveolärer Anordnung dadurch entsteht, dass die Gefässe sich in weiteren oder engeren Netzen durch das Gewebe vertheilen, manchmal begleitet von einer stärkeren oder schwächeren Bindegewebsscheide. Dadurch dass man dieses Gefässnetz sieht, welches das Sarcomgewebe rings umschliesst, könnte man ersteres für das Gerüst des letzteren halten. Virchow giebt nun als Unterscheidungsmerkmal gegenüber den wirklichen Alveolen wie er sie nur dem Carcinom vindicirt, an, dass in den ersteren Fällen, wenn die Gefässscheide stark sei, das scheinbar alveoläre Stroma ebenfalls ein kräftig entwickeltes, im entgegengesetzten Falle ein sehr schwaches sei. Obgleich

---

[1]) Virchow, die krankhaften Geschwülste. Bd. I. p. 208.

nun wohl kaum in allen Fällen aus diesem Umstand allein sich eine strikte Differentialdiagnose zwischen wirklicher Alveolenbildung und der wegen der Gefässausbreitung nur den Schein einer solchen erregenden Anlage wird machen lassen, so war es in meinem Falle doch ganz unmöglich, dass das die einzelnen Alveolen bildende Bindegewebe in obigem Verhältniss zu den, wie schon gesagt, sehr spärlich auftretenden Gefässen stände.

2. Es könnten durch Auspinseln von Sarcomen mit grösseren Zellen, die ein von dem einfachen Intercellulargewebe gebildetes Netzwerk um sich haben, dem alveolären Bau ähnliche Bilder hervorgerufen werden. Hiervon konnte in diesem Falle aus dem einfachen Grunde nicht die Rede sein, weil sich der alveolär-reticuläre Bau der Geschwulst auch recht gut nachweisen liess, ohne dass man überhaupt nöthig gehabt hätte, die Zellen erst auszupinseln.

3. Wenn Riesenzellen in Sarcomen auftreten, so kann wegen ihrer Grösse durch den Ausfall jeder einzelnen Zelle schon eine Alveole vorgetäuscht werden. In diesem Falle trat die erwähnte Annahme indess gar nicht ein.

Es unterliegt also wohl keinem Zweifel, dass wir es hier mit einem Sarcom zu thun haben, welches den alveolären Typus sehr genau zeigt, ohne dass dieser etwa nur ein scheinbarer wäre.

Virchow würde freilich diese Geschwulst eine Mischform von Sarcom und Carcinom nennen, indem er, wie schon bemerkt, wirkliche Alveolen dem Sarcom nicht zuerkennt und andererseits der Ansicht ist, es könne ein Sarcom dadurch in ein Carcinom übergehn, dass an gewissen Stellen die Zellenbildung so rasch vor sich geht, dass, während keine Intercellularsubstanz mehr

gebildet wird, die Zellen einen mehr epithelialen Charakter annehmen, oder auch, dass zu einem schon bestehenden Sarcom noch ein Carcinom hinzukommen kann. Da nach Virchow's Ansicht Krebszellen und Stroma sich aus demselben Keimgewebe, dem Bindegewebe entwickeln sollen, so würde die erstere Annahme einer gewissermassen carcinomatösen Degeneration des Sarcoms keine Schwierigkeiten haben, vorausgesetzt, dass eben Bindegewebszellen sich in die Epithelzellen der Carcinome umwandeln können, was indess von Waldeyer [1]) wohl mit Recht bestritten wird, da ihm das Auskunftsmittel, es wirke ein spezifischer Reiz in der Art auf die Bindegewebszellen, dass dadurch von diesen ganz verschiedene, hetrologe Bildungen entständen, nicht recht einleuchtend erscheint.

Thiersch [2]) zeigte nun für bestimmte Formen der Carcinome, dass diese von den wirklichen Epithelien ihren Ursprung nehmen, ebenso behauptete es Cornil auf die Untersuchungen Robins hin. Robin hatte nämlich schon die Ansicht aufgestellt, dass alles, was man unter Carcinom beschrieben habe, auf eine Wucherung der epithelialen Gebilde, namentlich der drüsigen Bestandtheile der Organe zurückzuführen sei. Cornil und Robin nahmen aber zum Unterschiede von Thiersch an, dass nicht nur von den Epithelien aus sich die Neubildung entwickeln könne, sondern auch auf dem Wege der sogenannten freien Zellbildung durch generatio spontanea [3]). Waldeyer (l. c.) präcisirte dann den Unterschied zwischen Sarcom und Carcinom dahin, dass stets nur von den Gebilden des 1ten und

---

1) Waldeyer, Ueber den Krebs, Sammlung klinischer Vorträge p. 180.

2) Thiersch, Der Epithelialkrebs namentl. der Haut.

3) Siehe darüber in der Prager Vierteljahrsschr. 1869. VI. p. 4.

3ten Keimblattes aus die Carcinome, von denen des mittleren Keimblattes die Sarcome entständen, und dass niemals aus der einen Neubildung die andere werden könne, wenn sie sich natürlich auch in der Art combiniren können, dass sowohl vom Bindegewebe als den Epithelien aus sich Wucherungen bilden.

Auf der Seite von Virchow stehen viele der neueren Autoren, wie C. O. Weber, Förster, Rindfleisch, Klebs und andere. Die beiden letzteren nehmen eigentlich schon eine vermittelnde Stellung ein, indem Rindfleisch nur die Epithelzapfen in der Peripherie des Krebses nicht aus dem Epithel, sondern durch Apposition aus dem subepithelialen Bindegewebe entstehen lässt, während Klebs das einfache Epitheliom unterscheidet, das nur von Epithelzellen ausgeht und das sogenannte infectiöse Epithelion, welches aus einer Umwandlung andersartiger Elemente in die epithelialen entsteht.

Obgleich mit der Waldeyer'schen Ansicht nicht vollständig einverstanden, schliesst sich ihm in mancher Beziehung doch auch Billroth an. Er hat nun zuerst Geschwülste beschrieben, die vom Bindegewebe ihren Ausgang nahmen und ohne durch Carcinom complicirt zu sein, deutlich die alveoläre Structur zeigten, und denen er den Namen alveoläre Sarcome beilegte [2]). In der That ist Fig. I. l. c., die Billroth auch in seiner allgemeinen chirurg. Pathologie abgebildet hat, für diese Geschwulst sehr charakteristisch und zeigte die obige von mir untersuchte Geschwulst ganz ähnliche Bilder.

Billroth führt als Analogie der alveolären Anordnung unter den Bindesubstanzen die der Lymphdrüsen

---

[1]) Virchow, Archiv XXXVIII. p. 214.

[2]) Billroth, Archiv für klinische Chirurgie 1869. Bd. XI.

und des Knorpels an. Mit letzterem hat die Geschwulst allerdings viel Aehnlichkeit, die Zellen würden dann den Knorpelzellen, das Reticulum den Knorpelkapseln entsprechen. Natürlich hat man aber wegen der Consistenz, der Verschiedenheit der Zellen und der Intercellularsubstanz nicht etwa das Recht die Geschwulst als ein Chondrom zu bezeichnen.

Was die Entstehung des Bindegewebsreticulums und der grösseren die Alveolen bildenden Balken anbetrifft, so ist Billroth der Ansicht, dass sie auf eine Expansion des schon vorhandenen Bindegewebes sich zurückführen lassen, wobei die Bindegewebskörperchen dann persistiren und sicher den Balken nachweisen lassen können.

Nach Billroth hat Neumann mehrere Geschwülste dieser Art beschrieben, und wenn er auch mit der Ansicht Billroths von der grundsätzlichen Verschiedenheit dieser Tumoren von den Carcinomen nicht ganz übereinstimmte, so beschreibt er sie doch als vom Bindegewebe ausgehend und in der Form den von Billroth beschriebenen vollkommen analog. So veröffentlichte Neumann [1]) einen Fall, wo er das alveoläre Sarcom ebenfalls am Knochen beobachtete. Die mikroskopische Untersuchung ergab auf das Evidenteste den von Billroth beschriebenen Bau. Neumann konnte nun bei dieser Geschwulst nachweisen, dass die grösseren Zellen, wie sie sich in den Alveolen fanden, von den kleinen spindelförmigen Zellen des die Alveolen begrenzenden Bindegewebes ihren Ausgang genommen hatten, während dann von diesem Bindgewebe selbst aus sich die Maschen für die einzelnen Geschwulstzellen gebildet hatten. Die Epitheldecke an den Geschwulsträndern zeigte sich dabei nirgends proliferirt.

---

[1]) Archiv für Heilkunde 1872. J. XIII.

Der zweite, ebenfalls in der hiesigen chirurgischen Klinik beobachtete Fall von Vorkommen dieser Geschwulst am Oberkiefer war folgender:

Die 17 Wochen alte Minna Ahlers aus Carze bei Bleckede wurde am 18. October 1871 ins Krankenhaus aufgenommen und konnte ich die Krankengeschichte z. Th. dem Krankenjournal entlehnen, z. Th. verdanke ich sie auch den Mittheilungen des Herrn Dr. Rosenbach.

Bei der Geburt des Kindes wurde auf der rechten Wange dicht unter dem unteren Augenlide eine bläuliche rothe Verfärbung der Haut sonst aber keine Asymetrie beider Gesichtshälften wahrgenommen; mehrere Tage später merkte die Mutter, dass das Kind an Verstopfung der Nase litt. Aerztliche Hülfe wurde 8 Wochen später aufgesucht und verordnete der Arzt, wie es scheint, Höllensteinlösung zum Pinseln. Wenige Tage später sah die Mutter ein aus dem rechten Nasenloche hervorkommende Geschwulst, die der Arzt für einen Polypen erklärte und mehrere Mal extrahirte. Nach der dritten Extraction traten in Folge starken Blutverlustes Krämpfe bei dem Kinde auf. Im Ganzen machte der betr. Arzt 6 Extractionen und liess inzwischen Höllensteinlösung aufpinseln. Sehr bald nach der ersten Consultation der Arztes bemerkte dieser eine Auftreibung des rechten Oberkiefers; auf eine Geschwulst unter dem rechten Orbitalrande incidirte er mit dem Messer und entleerte das erste Mal einige Tropfen Eiter, das zweite Mal nur etwas Blut. Die Incisionswunden haben sich geschlossen. Vor 3 Wochen brach oberhalb der Incisionsstelle die Wange auf und es befindet sich jetzt dort noch ein kleines Geschwür.

Status praesens. Schwächliches, blasses Kind mit schlaffer Muskulatur und fast welker Haut. Das Gesicht ist sehr verunstaltet durch eine Verdickung der

rechten Hälfte desselben und durch eine Verbreiterung der rechten Hälfte des Nasenrückens; selbst der Mutter ist die allmählig wachsende Verdrängung des rechten Augapfels nach rechts hin, sowie das Hervorquellen desselben aufgefallen. Jetzt stehen die Mitten beider Pupillen um 5 Ctr. von einander ab. Die Haut neben dem rechten Augenlid ist verfärbt, bläulich roth, und ist, wie oben beschrieben, an einer bestimmten Stelle ulcerirt. Das untere Augenlid beginnt sich zu ectropioniren, aber dennoch steht die rechte Augenlidspalte nicht so weit auseinander als die linke.

Aus dem rechten Nasenloche hängt ein cylindrischer, weicher, gelbglasig aussehender Körper heraus; zufällig abgerissene Stücke desselben zeigen sich unter dem Mikroskop aus Eiterkörperchen und zerfallenen nicht mehr erkennbarem Grundgewebe bestehend.

Die Haut an den verfärbten Partien fühlt sich infiltrirt an und ist wenig über dem Knochen verschiebbar. An dem Knochen selbst ist nichts Auffallendes zu fühlen. Im Munde ist ebenfalls nichts Abnormes zu entdecken.

Das Kind ist im Athmen so behindert, dass es nur in Intervallen saugen kann und immer wieder absetzen muss. Schlafen kann es 2—3 Stunden hintereinander. Von constitutionellen Leiden zeigen sich nirgends Symptome.

Am 20. October 1871 wurde die Operation in unvollständiger Narkose von Herrn Prof. Baum vorgenommen. Auf einer Hohlsonde, die von dem Geschwür auf der Wange aus zum rechten Nasenloche herausgeführt wird, werden die Weichtheile mit einem Messer gespalten. Die Blutung wird gestillt durch 2 Fäden, welche durch die Wundränder gelegt werden, und an denen diese auseinandergezogen werden. Die vordere Wand

des sinus maxillaris ist durchbrochen, so dass ohne Weiteres der Finger in denselben hineingebracht werden kann. Es wird mit dem Finger die taubeneigrosse Geschwulst von festweicher Consistenz gallertglasigem Aussehen und makroskopisch traubigem Bau entfernt und zwar geschieht das ohne Blutung. Mit dem Finger kann die ganze Höhle sowie die anstossende Hälfte des Cavum narium explorirt und als vollständig entleert gefunden werden. Die Höhle wird mit Charpie ausgestopft, mit den Fäden werden die Wundränder zusammengebunden und noch 2 Nähte hinzugefügt. Das Kind ist sehr blass geworden, wird der Mutter übergeben und nimmt sehr bald die Brust.

Auf die Wunde wird ein Carbolläppchen gelegt. Im Laufe des Tages bricht das Kind zwei Mal, befindet sich aber sonst gut.

21. Das Befinden ist gut, die mittlere Naht wird herausgenommen, so dass die Charpie durch die entstandene Spalte entfernt werden kann.

22. Das Kind hat zwar wieder einmal gebrochen, ist aber während des Tages ganz munter und sieht gut aus. Statt der Carbolsalbe wird ein Läppchen mit Glycerinsalbe aufgelegt.

31. Die Nähte sind herausgenommen, der mediale Theil der Wunde ist verheilt, der laterale ist in der Grösse einer kleinen Bohne offen. Es existirt noch deutliche Communikation der Wunde mit der Nase, der Verbandlappen bläht sich bei jeder starken Athembewegung auf. Das Kind wird nach Hause entlassen.

18. Nov. Briefliche Mittheilung des behandelnden Arztes in Bleckede, wonach die Gesichtswunde verheilt ist, etwas Eiterabfluss aus der Nase besteht, das Allgemeinbefinden aber ausgezeichnet ist.

Den 17. December wird Patientin wieder aufgenom-

men. Seit 3 Wochen ist eine Geschwulst aus der Mitte der Narbe hervorgewachsen, und trotz der vorgenommenen Touchirung mit Höllenstein immer grösser geworden. Der Versuch des Arztes die Geschwulst an ihrer Basis mit der Kornzange abzureissen, ist misslungen.

St. pr. Das Kind sieht gut aus, die Schnittwunde ist vernarbt, aus der Mitte der Narbe erhebt sich eine knopfförmige Geschwulst, die bei Berührung leicht blutet. Der Athem des Kindes ist schnarchend.

Am 19. Decbr. 71 wurde zum 2ten Mal in unvollständiger Narkose operirt. Es wird eine Hohlsonde vom rechten Nasenloche aus durch die Wange hinter der Geschwulst herausgeführt und auf derselben in demselben Schnitt wie das erste Mal die Spaltung vorgenommen. Die Geschwulst wird dann mit dem Ohrlöffel von ihrer Basis abgelöst. Die Blutung wird durch Tamponade der rechten Nasenhöhle und der Wunde mit Charpie und Eisenchlorid gestillt und die Wunde dann mit einem Knopf und einer umschlungenen Naht vereinigt.

Das Kind bricht im Laufe des Tages mehrere Mal, anfangs Blutklumpen, Nachts hat es etwas Hitze und unruhigen Schlaf.

20. Decbr. Das Allgemeinbefinden ist gut. Patientin bricht nicht mehr und nimmt die Brust. Der Tampon wird aus der Nase entfernt und es werden kalte Umschläge auf die Wunde gemacht. Abends fühlt sich das Kind wieder etwas heiss an, schläft aber die Nacht gut. Am folgenden Tage wird die Carlsbader Nadel entfernt, und die Wunde verkleinert sich in den nächsten Tagen.

Am 9. Januar 72 erkrankte die Mutter an den Blattern, das Kind ist geimpft. Beide wurden ins Blatternhaus transportirt, von wo sie am 27. Jan. wieder entlassen werden konnten, ohne dass das Kind die Blat-

tern bekommen hatte. Die Wunde ist geheilt, von Recidiv bis jetzt nichts zu sehen.

Am 3. Febr. bemerkte man in der Nase eine weissliche Geschwulst und konnte nun mit der in der Nasenhöhle eingeführten Sonde nicht bis zur hinteren Rachenwand vordringen. Es trat bei der Sondirung Blutung ein, die aber von selbst stand. Die laterale Intraorbitalgegend erscheint etwas aufgetrieben. Das Allgemeinbefinden des Kindes ist gut.

Am 16. Febr. konnte auf der rechten Gesichtshälfte unterhalb der Augenhöhle eine scharf umgränzte sicht- und fühlbare knochenharte Geschwulst constatirt werden. Das Kind vermag jetzt wegen Athemnoth nur wieder in Absätzen zu saugen, und es wird deshalb am 23. Febr. wieder zur Operation geschritten.

In Narkose wird von der Mitte der medialen Hälfte des Orbitalrandes bis zum Niveau des Nasenflügels ein Hautschnitt gemacht und von hier aus ein Horizontalschnitt bis jenseits des proc. zygomaticus mit der Lippe und oberhalb der Umschlagsstelle der Lippenschleimhaut auf den Alveolavfortsatz des Oberkiefers, der Lappen wird zurückpräparirt. Der processus zygomaticus wird mit der Knochenzange durchgeschnitten. Aus der geöffneten Highmorshöhle werden mit Pincette, Finger und Ohrlöffel Geschwulstmassen herausgeholt, bis überall sich glatte Knochenflächen präsentiren. Der Verschluss der Wunde wird durch Wiederaufnähen des Lappens bewirkt. Die Blutung war nicht bedeutend, doch sieht das Kind blass aus und brach am Tage der Operation und in den nächsten Tagen häufig. Am 25. schnitt eine Naht unter dem medialen Augenwinkel durch, wodurch hier eine in das Antr. Highmori führende Oeffnung gebildet wurde. Da das Kind sehr anämisch aussah, bekam es, nachdem das Brechen aufge-

hört hatte, Ferr. hydrogen. reduct. Morgens und Abends eine Messerspitze voll.

Am 7. Febr. 72 war die untere Schnittwunde fast geheilt, die obere zeigte die bereits angegebene Oeffnung. Das Kind sieht noch blass aus, wird aber auf Wunsch der Mutter entlassen.

Am 16. Nov. 73 erschien die Mutter mit dem Kinde abermals und gab an, sie hätte seit 5 Wochen wieder ein Dickerwerden der rechten Wange gemerkt. Sonst war das Kind in der Zeit gesund, sah gut aus und klagte auch nicht etwa über Schmerzen auf der betroffenen Gesichtsseite.

Ausser den von den früheren Operationen herrührenden Narben lässt sich in der Mitte der rechten Backe eine rundliche harte Prominenz von Wallnussgrösse constatiren. Die äussere Form des Gesichts ist sonst wenig alterirt, im Mund und in der Nase ist nichts Abnormes.

Am 18. Nov. 73 wurde abermals operirt. Es wird ein bogenförmiger Schnitt über die Wange geführt, vom medialen Augenwinkel nach aussen unten, in der Mitte 2 Ctr. vom unteren Augenlid entfernt. Einige spritzende Arterien werden unterbunden. Es wird dann die vordere Wand der Geschwulst weggenommen, die, wie sich herausstellt, die ausgedehnte Wand des Antr. Highmori ist. Sonst zeigen sich weiter keine Geschwulstmassen. Die Wunde wird dann zugenäht.

Das Kind, welches in den ersten Tagen nach der Operation wieder an Brechen und Durchfall gelitten hatte und in Folge dessen abgemagert war, erholte sich bald wieder und konnte am 4. Decbr. 73, wo die Wunde fast heil war, wieder entlassen werden.

Am 24. Juli 75, also 1½ Jahr später wurde das Kind dann wieder hierher ins Krankenhaus gebracht

und aufgenommen. Es ergab sich Folgendes: Seit Anfang des Jahres 1875 hat die rechte Gesichtshälfte wieder zu schwellen angefangen; Ostern desselben Jahres wurde zuerst wiederum bemerkt, dass aus dem rechten Nasenloche eine Geschwulst herauswachse.

Das Kind ist blass nicht gerade sehr abgemagert. Die rechte Gesichtshälfte zeigt sich, wenn man sie mit der linken vergleicht, bedeutend vergrössert und hervorgetrieben. Die Wangenhaut ist unverändert aber straff gespannt, das untere rechte Augenlid ist ektropionirt, der rechte Nasenflügel stark nach aussen gezerrt. Aus dem rechten Nasenloche ragt, dasselbe ganz verstopfend eine über Wallnussgrosse Geschwulst von mässig derber Consistenz und ziemlich glatter, leicht blutender Oberfläche hervor. Wie die Mutter angiebt, hat das Kind häufige und ziemlich reichliche Blutungen aus dem Nasenloche, wo die Geschwulst sitzt, gehabt, und wurde nach denselben sehr matt. Vom Munde aus fühlt man die rechte Hälfte des harten Gaumens stark abwärts gedrängt, und bei festerem Druck leicht nachgiebig.

Auf die leicht blutende, zum Nasenloche herauswuchernde Geschwulst werden einstweilen Essigumschläge gemacht und am 24. Juli wird dann zur Resektion des rechten Oberkiefers geschritten.

Es wird zuerst ein Schnitt durch die Weichtheile geführt. Der Schnitt beginnt am inneren Augenwinkel des rechten Auges, läuft an der Seite der Nase nach unten, geht um den Nasenflügel herum bis an das septum narium und durchtrennt dann senkrecht die Oberlippe. Der so entstandene Lappen wird abpräparirt und nach aussen gezogen. Hierauf wird mit der Knochenschere der harte Gaumen in der Mitte und der

Jochbogen durchtrennt und der Oberkiefer leicht mit der Knochenzange ausgedreht.

Es wurde mit hängendem Kopfe (Rose'schen Rückenlage) operirt und nur im Anfang mässig chloroformirt. Gleich beim ersten Versuche, die Geschwulst herauszulösen, drang eine blassröthliche Flüssigkeit in der Farbe von normalem Blut different in unerwartet starkem Strom hervor. Es wurden dann im weiteren Verlauf der Operation 2 kleine spritzende Arterien unterbunden und styptische Charpietampons gegen blutende Stellen angedrückt. Obgleich nun hierdurch der Blutverlust absolut genommen keineswegs ein bedeutender war, wurde doch das schon sehr schwache Kind durch denselben ausserordentlich afficirt. Als man schon zur Anlegung der Naht schreiten wollte, wurde der Puls sehr klein, bald gar nicht mehr fühlbar. Die Herztöne waren noch deutlich hörbar, dagegen hörten auch die Athembewegungen auf. Es wurden sofort alle Wiederbelebungsversuche angewandt (Einspritzen von kaltem Wasser in's Gesicht, starkes Reiben der Hände und Füsse, künstliche Athmung, Faradisation des phrenicus, Einführen eines Katheters in die Luftwege und Lufteinblasen), doch blieben $^3/_4$ Stunden lang fortgesetzte Bemühungen erfolglos, und musste die Todesursache auf die Anämie des Kindes zurückgeführt werden.

Am 29. Juli 75 wurde die Section vorgenommen, die nur wenig ergab. Es fanden sich in beiden Ventrikeln des Herzens geringere Gerinnsel, sonst war in der Leiche ausser einer auffallenden Blässe an sämmtlichen Organen nichts Pathologisches zu finden. Die mikroskopische Untersuchung des Blutes ergab auch nichts Abnormes. In der Operationswunde waren keine zurückgebliebenen Geschwulstreste zu finden.

Der exstirpirte Oberkiefer zeigte sich im Antr. High-

mori mit einer weichen weisslichen etwa apfelgrossen Geschwulst von höckeriger Oberfläche ausgefüllt, dieselbe war aus dem Antr. Highm. in die Nasenhöhle hinein vorgewuchert und hatte durch ihr Wachsthum die Wände der Oberkieferhöhle stark ausgedehnt.

Die Geschwulst wurde theils in Alkohol, theils in Chromsäure erhärtet und nahm ich die Untersuchung derselben an feinen Schnitten vor, die ich meist mit Haematoxylin färbte und in Glycerin einlegte.

Es zeigte sich dabei die zuletzt exstirpirte Geschwulst übereinstimmend mit den schon früher entfernten, und zwar ergaben sich an den von mir untersuchten Präparaten folgende Bilder:

Man sieht ziemlich mächtige Züge von faserigem Bindegewebe verlaufen, in dem sehr reichlich Spindelzellen und spärliche Rundzellen zu erkennen sind. Von diesen stärkeren Zügen aus zweigen sich schwächere Faserzüge ab, welche ausserordentlich deutliche Alveolen begrenzen, die dicht gedrängt, eben nur durch diese Bindegewebszüge von einander getrennt neben einander liegen. Die Alveolen sind von verschiedener Form und Grösse; meist sind sie rund, doch finden sich auch etwas unregelmässig in die Länge verzogene vor; ihre Grösse ist verschieden, so dass in einer Alveole nur 10—12 Zellen, in einer andern doppelt soviel und mehr Platz finden. In den Alveolen liegen Zellen und zwar runde polygonale und breitspindelförmige mit Kern und granulirtem Inhalt. Die Zellen sind etwas grösser als farblose Blutkörperchen, doch ist ihre Grösse nicht überall dieselbe, es kommen vielmehr kleinere und grössere vor. In den Alveolen befindet sich um die einzelnen Zellen ein Reticulum, das rings von der Wand derselben seinen Ausgang nimmt. An ausgeschüttelten Präparaten ist das Reticulum nicht gerade leicht in sei-

ner Continuität darzustellen, da man einerseits, weil die Geschwulst lange in Alkohol gelegen hat, ziemlich stark schütteln muss, um die Zellen zu entfernen, und dann andererseits das Reticulum sich mit den von ihm umgebenen Zellen in ziemlich innigem Zusammenhang befindet, so dass mit dem Ausschütteln der Zellen z. Th. auch das Reticulum verloren geht. (s. Taf. II. Fig. 2.) Uebrigens kann man auch an nicht ausgeschüttelten bei stärkerer Vergrösserung deutlich sehen, dass die Zellen in der Alveole nicht etwa unvermittelt neben einander liegen, vielmehr lässt sich zwischen 2 Zellen stets noch eine feine Grenzschicht (des Reticulum) nachweisen. Die Zellen haben wenig Aehnlichkeit mit Epithelzellen und sind bei aufmerksamer Beobachtung leicht von denselben zu unterscheiden.

In einigen Präperaten fand ich unter den Zellen der Alveolen solche, die in Theilung begriffen waren, und zwar in verschiedenen Graden derselben, theils nur leicht eingekerbt in der Mitte, theils sah man deutlich 2 Kerne und in der Mitte zwischen denselben eine mehr weniger deutlich eingetretene Trennung.

An isolirten Zellen sieht man deutlich Fortsätze, die vielleicht das Reticulum mit bilden helfen.

Zwischen den Alveolen in den dieselben begränzenden Bindegewebszügen verlaufen Gefässe stellenweise in ziemlich reichlicher Anzahl. Eine besondere Beziehung der Gefässe zu der Neubildung, aus der man etwa auf eine Genese der Geschwulst von den Gefässen aus hätte schliessen können, worauf in neuerer Zeit für unbestimmte Formen von Sarcomen von Tillmanns wieder aufmerksam gemacht wurde [1]), konnte ich, trotzdem ich darauf besonderes Augenmerk gerichtet hatte, nichts entdecken.

---

[1]) Arch. der Heilkunde 1873. p. 530.

Nach dem oben beschriebenen Bau der Geschwulst unterliegt es wohl keinem Zweifel, dass wir es auch hier mit einem alveolären Sarcom des Oberkiefers zu thun haben, das ebenso wie das erste von der Oberkieferhöhle aus entstanden war.

Beim Vergleich beider Fälle mit einander fällt uns zuerst die grosse Altersverschiedenheit beider afficirten Individuen auf, da der zuerst beschriebene Fall bei einem 58jährigen Mann beobachtet wurde, während die Geschwulst im zweiten Falle schon bei einem 10 Wochen alten Kinde sich ausgebildet hatte, resp. schon von der Geburt an datirte.

Was überhaupt das Vorkommen von Erkrankungen des Antr. Highmori anbetrifft, so hat Adelmann schon darauf hingewiesen, dass das jüngere Alter häufiger davon ergriffen wird, und dass namentlich in den frühesten Lebensjahren dieselben keineswegs selten sind [1]).

Was nun auch das Vorkommen von Sarcomen des Oberkiefers überhaupt anbetrifft, so kann man aus der einschlägigen Literatur sehen, dass dieselben speziell bei jüngeren Individuen ziemlich häufig beobachtet sind. Es unterliegt wohl ferner auch keinem Zweifel, dass ein Theil der in der Literatur als Carcinom am Oberkiefer bei jugendlichen Individuen beschriebenen Geschwülste dem alveolären Sarcom zuzurechnen sind. So möchte z. B. hierher ein von Grohe beschriebener Fall von melanotischem Carcinom des Zwischenkiefers bei einem 5 Jahre alten Knaben zu rechnen sein, dessen Beschreibung ich mir auszugsweise wiederzugeben erlaube [2]). „Es fand sich hier an Stelle der Schneidezähne am Al-

---

[1]) Adelmann, Untersuchungen über krankhafte Zustände der Oberkieferhöhle. 1844.

[2]) Virchow, Arch. Bd. XXIX (dazu Taf. VIII. Fig. 3—5.)

veolarfortsatz ein etwa Kleinfinger dicker rundlicher Wulst von derber Beschaffenheit, der von einem mässig dicken Epithelialstratum überzogen war. Auf dem Durchschnitt des Zwischenkiefers fand sich neben der pilzförmig sich über den Alveolarrand des Knochens sich erstreckenden aus Knochenmasse bestehenden Geschwulst eine stark bohnengrosse melanotische Aftermasse, die sich über die erstere klappenartig herüberlegte und zwischen die Knochenbalken kleinere und grössere Fortsätze abgiebt. Die Pigmentirung der Aftermasse war am intensivsten an dem grössten Stück derselben, während sie am andern weniger ausgesprochen war. Nach der mikroskopischen Untersuchung wurde ein melanotisches Carcinom angenommen und zwar wegen des alveolären Baus der Geschwulst. Der alveoläre Bau war am Ausgeprägtesten an der Hauptgeschwulst, während an den Fortsätzen zwischen den Knochenbalken faseriges Stroma überwiegt. In den breiten, den Raum zwischen zwei und mehr Knochenbalken erfüllenden Faserzügen, kommen ausser den grösseren mit Pigmentzellen erfüllten Alveolen solche von spindelförmiger und sternförmiger Form vor, die, wie sich bei genauerer Untersuchung ergab, in die spindel- und sternförmigen Zellen der Fasermasse stattgefunden haben, ohne dass an diesen Stellen die Bildung neuer Zellenformationen zu beobachten war. An einzelnen Stellen war diese Pigmentablagerung in die spindelförmigen Zellen der Faserzüge so reichlich, dass man versucht sein konnte, die Neubildung als ein melanotisches Sarcom zu betrachten."

Ich glaube nun auch, dass sich diese Aftermasse ungezwungener Weise als Sarcom und zwar als pigmentirtes Alveolarsarcom deuten lässt, und gerade wie in meinem letzten Falle sich an manchen Stellen starke

Züge faserigen Bindegewebes mit reichlichen spindeligen Zellen vorfanden, während an andern die Alveolen bedeutend überwogen, so möchte ich auch diese Alveolen als solche eines alveolären Sarcoms auffassen, obgleich specialiter ein Reticulum in den Alveolen nicht erwähnt wird. Pigmentirung von alveolären Sarcomen haben übrigens Billroth und Neumann (l. c.) bereits beschrieben, und haben in der Beziehung die Beschreibungen beider Autoren mit der oben von Grohe gegebenen ausserordentliche Aehnlichkeit.

Was nun den Verlauf der klinischen Erscheinungen bei beiden oben beschriebenen Geschwülsten anbetrifft, so liess sich in der Beziehung im ersten Fall in Bezug auf die Reihenfolge derselben etc. nur wenig feststellen, da von dem Patienten nur eine mangelhafte Anamnese aufgenommen werden konnte; im zweiten Falle zeigten sich die Symptome im Ganzen in der Weise aufeinander folgend, wie sie bei Sarcomen der Oberkieferhöhle in Uebereinstimmung mit den meisten andern Geschwülsten derselben meist vorzukommen pflegen. Im Allgemeinen lässt sich in der Beziehung kurz wohl Folgendes sagen:

Erst wenn die Tumoren die Oberkieferhöhle vollkommen ausfüllen und nach Durchbruch der Wand derselben sich weiter ausbreiten, fangen schwerere Erkrankungszeichen an aufzutreten. Zuerst gewöhnlich erscheinen die Geschwülste in der Nasenhöhle, täuschen hier einen einfachen Schleimpolypen vor, der dann gewöhnlich exstirpirt wird, um nach kurzer Zeit zu recidiviren. (In beiden Fällen so beobachtet.) Von der Nasenhöhle aus kann dann die Geschwulst nach den Choanen zu vordringen, in die fauces gelangen und hier Schling- und Athembeschwerden hervorbringen (in obi-

gen Fällen waren die Geschwülste mehr nur nach vorn hin gewachsen).

Dann kommt gewöhnlich der harte Gaumen an die Reihe, der nach Adelmann (l. c.) meist in der Mitte durchbrochen wird, und die Passage der Mundhöhle kann dann in grösserer oder geringerer Ausdehnung gehemmt werden. (Im ersten Fall waren in der That Geschwulstmassen durch den harten Gaumen und nach vorn gewachsen, im 2ten Fall war nur der Anfang davon zu sehen, indem der harte Gaumen durch die Geschwulst nach unten gedrängt wurde.)

Die Augenhöhle wird dann von der wachsenden Geschwulst fast stets beeinträchtigt. Der Bulbus wird, nachdem die ihn hinten umkleidende Fetthülle theilweise zum Verschwinden gebracht ist, nach vorn getrieben (wie ebenfalls in beiden Fällen es sich deutlich zeigte) und es kann dann auch das nicht mehr vollständig von den Augenlidern geschützte Auge durch mechanisch wirkende Ursachen benachtheiligt werden, aber auch durch Stauungsneuritis zu Grunde gehen, obgleich sich in manchen Fällen von deutlich nachgewiesener Stauungspapille doch ziemlich normale Sehschärfe vorfand [1]) (auch in meinem ersten Fall zeigte sich dies Verhalten.)

Der Durchbruch nach der Schädelhöhle hin besiegelt endlich in häufigen Fällen den Krankheitsverlauf, und bei Chr. Becker war er auch wohl die durch die Operation beschleunigte Todesursache.

Besonders auffallend in dem ersten Falle sind dann die zahlreichen Metastasen, namentlich unter diesen die metastatischen Ablagerungen im Oberschenkelkopf, von

---

[1]) Schweigger, Handbuch der speciellen Augenheilkunde p. 485.

denen ich ein Analogon in der Literatur der Oberkiefergeschwülste nicht gefunden habe.

Der zweite Fall zeichnet sich durch die grosse Recidivfähigkeit der Geschwulst aus, während Metastasirung gar nicht stattgefunden hattte. Der ganze Process hatte hier 4 Jahre lang gedauert und 5mal musste in dieser Zeit zur Operation geschritten werden, bis dann die Oberkieferresektion, die wohl für das einzige Mittel zur sicheren radicalen Entfernung dieser Geschwulst gehalten werden muss, durch zufällige Verhältnisse (hochgradige Anämie des Kindes und der unter diesen Umständen relativ grosse Blutverlust) einen ungünstigen Ausgang zur Folge hatte, der aber jedenfalls, wenn die Operation nicht gemacht worden wäre, doch in kürzester Zeit eingetreten sein würde. Die Recidive sind wohl zum Theil sicher als continuirliche anzusehen, d. h. es hatte sich von zurückgelassenem Geschwulstgegewebe aus, neues Wachsthum desselben eingestellt.

Was nun den mikroskopischen Bau beider Geschwülste betrifft, so zeigten sie sich im Wesentlichen übereinstimmend, nur fanden sich im ersten Falle, wie oben beschrieben, neben den alveolär angeordneten Gebilden noch andere Sarcomformen, insbesondere die dem sogenannten Granulations-Sarcome eigenthümlichen, während im zweiten Fall das faserige Stroma an manchen Stellen mehr entwickelt war und z. Th. in recht ansehnlichen Strängen verlief.

Dass sowohl in der Verlaufsweise, wie auch in dem Bau der Geschwulst selbst diese Fälle grosse Aehnlichkeit mit den Carcinomen haben, lässt sich nicht läugnen, es möchte wohl auch von allen Sarcomformen das alveoläre Sarcom in jeder Beziehung dem Carcinom am nächsten stehen.

# TAFEL I.

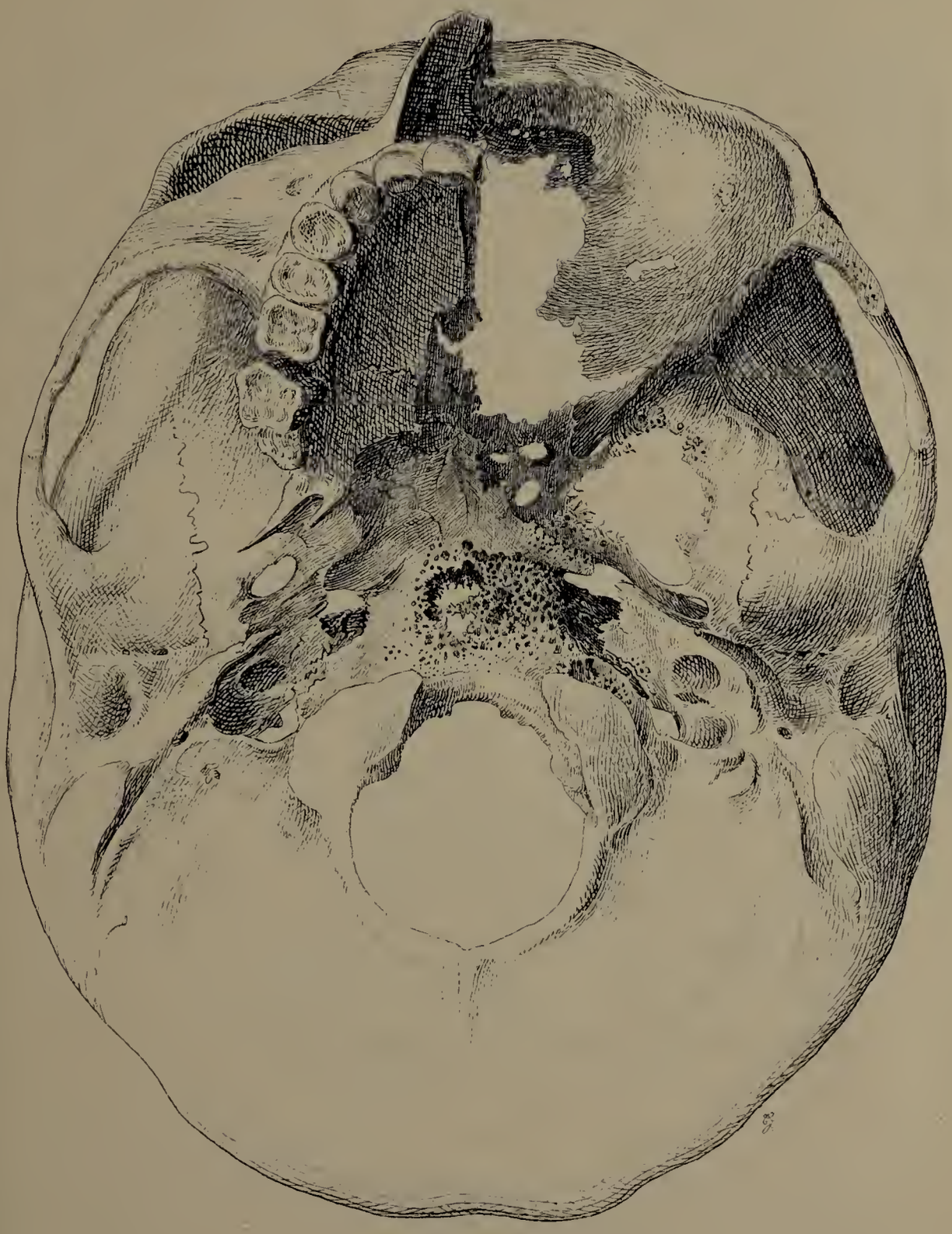

*Schädel von Chr. Becker.*

*Zahlreiche durch die Geschwulst verursachte Perforationen der vorderen und mittleren Schädelgrube und der Basis ossis occipitis.*

Lithogr. Anstalt von A.W. Pistor Wwe Göttingen.

# TAFEL II.

FIG. I.

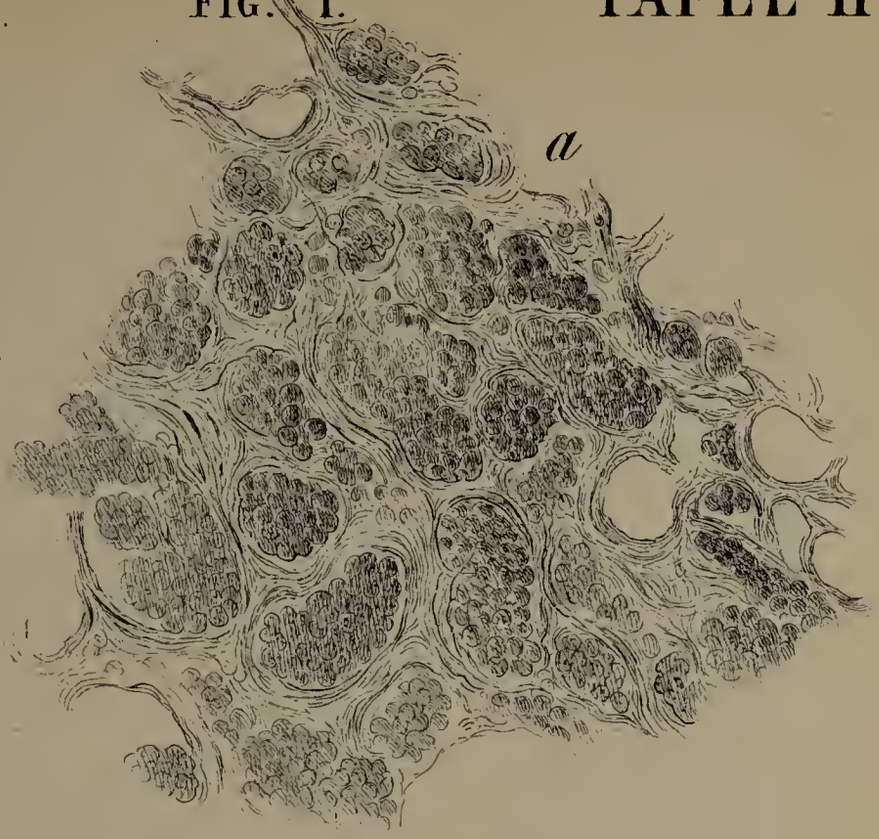


## FIG. I.

*Schnitt von dem in Alcohol gehärteten alveolären Sarcom des Oberkiefers von Chr. Becker*
*a bei schwächerer*
*b bei stärkerer Ver„ größerung.*

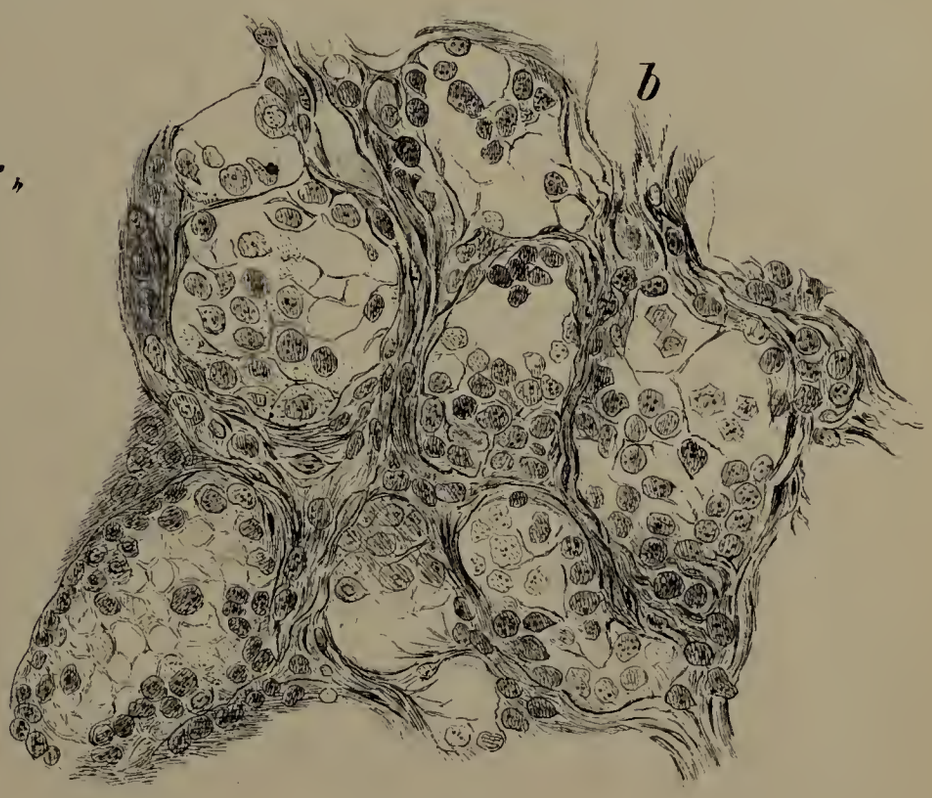


FIG. II.

## FIG. II.

*Alveol. Oberkiefer„ sarcom der Minna Ahlers. Schnitt durch das gehärtete Präparat bei stärkerer Vergrößerung*

Lithogr. Anstalt von A.W. Pistor Wwe. Göttingen.